EXCHANGE
JAN 14 1914

Lane Medical Library

LIBRARY OF THE UNIVERSITY OF CALIFORNIA

TRAVAIL FAIT A L'INSTITUT PATHOLOGIQUE
DE L'UNIVERSITÉ DE LAUSANNE
SOUS LA DIRECTION DE M. LE PROFESSEUR BEITZKE

Un cas de défect partiel congénital de la colonne vertébrale et de la moelle épinière avec fente thoraco-abdomino-pelvienne

THÈSE

PRÉSENTÉE A LA FACULTÉ DE MÉDECINE DE L'UNIVERSITÉ DE LAUSANNE
POUR OBTENIR LE GRADE DE DOCTEUR EN MÉDECINE

PAR

Pierre STAUFFER
de la Chaux-de-Fonds (Suisse)

GENÈVE
SOCIÉTÉ GÉNÉRALE D'IMPRIMERIE, PÉLISSERIE, 18
—
1913

Travail fait a l'Institut pathologique
de l'Université de Lausanne
sous la direction de M. le Professeur Beitzke

Un cas de défect partiel congénital de la colonne vertébrale et de la moelle épinière avec fente thoraco-abdomino-pelvienne

THÈSE

PRÉSENTÉE A LA FACULTÉ DE MÉDECINE DE L'UNIVERSITÉ DE LAUSANNE
POUR OBTENIR LE GRADE DE DOCTEUR EN MÉDECINE

PAR

Pierre STAUFFER
de la Chaux-de-Fonds (Suisse)

GENÈVE
Société Générale d'Imprimerie, Pélisserie, 18

1913

La Faculté de Médecine de l'Université de Lausanne, sans se prononcer sur les opinions du Candidat et en suite des rapports favorables de MM. les Professeurs Beitzke et Demiéville, autorise l'impression de la Thèse intitulée : Un cas de défect partiel congénital de la colonne vertébrale et de la moelle épinière avec fente thoraco-abdomino-pelvienne, *présentée par M. Pierre Stauffer, médecin, pour l'obtention du grade de Docteur en Médecine.*

Lausanne, le 14 Novembre 1912.

LE DOYEN
A. ROUD.

A MA MÈRE, A MON PÈRE

A CEUX QUE J'AIME

Un cas de défect partiel congénital de la colonne vertébrale et de la moelle épinière avec fente thoraco-abdomino-pelvienne

par Pierre Stauffer, médecin

Au mois de mai 1912, M. le Prof. Rossier recevait à la Maternité de Lausanne le fœtus qui fait l'objet de cette étude. Il lui était envoyé par M. le Dr Deluz, de Malleray (Jura bernois). Nous nous faisons un plaisir de remercier ici M. Rossier d'avoir bien voulu confier à l'Institut pathologique cette pièce intéressante et M. Deluz d'avoir pensé à l'envoyer à Lausanne et de nous avoir communiqué les renseignements cliniques relatifs à ce cas.

Observation clinique. — Femme de 25 ans, ménagère horlogère, jouissant d'une bonne santé, bien qu'un peu anémique.

Deux accouchements précédents: le premier, le 1er novembre 1907: garçon mort dans des convulsions à l'âge de quatre semaines, à la suite de gastro-entérite; le second, le 7 décembre 1908: fille vivante aujourd'hui et en santé.

Dernière grossesse. Les dernières règles débutent à la fin de juillet 1911. En août, à une époque qui ne semble pas avoir dépassé les trois premières semaines de la gestation, la mère fait une chute de 1 m. 5. Cette chute est suivie de pertes de sang qui durent environ trois semaines. Un médecin n'est pas appelé. La femme peu observatrice ne peut donner aucun renseignement plus précis sur la date et sur la nature de l'accident.

La mère était peu grosse, mais c'était déjà le cas pour les grossesses

précédentes. Elle dit avoir souffert du ventre et des reins depuis sa chute et n'avoir pas pu travailler aussi facilement que pendant ses grossesses précédentes. Elle attribue cette fatigue à son nouveau métier d'horlogère qui n'a cependant rien de pénible. Elle travaillait auparavant à la campagne. Elle dit aussi avoir remarqué que l'enfant ne bougeait que pendant la nuit.

L'accouchement a eu lieu le 4 mai 1912 à minuit. Les premières douleurs ont débuté le 3, à 10 h. du soir, et n'étaient pas très violentes. La poche des eaux était rompue avant le passage du fœtus qui se présenta par le sommet, les viscères appliqués sur le visage. Il était mort. Sur le placenta, au niveau de l'insertion du cordon, on remarque une petite cicatrice. Le placenta est du volume d'une paume de main. Le cordon est court. Les membranes sont complètes.

Autopsie. — L'autopsie est pratiquée le 23 mai 1912 par M. le Prof. Beitzke. La description suivante est celle du protocole nº 132 :

Cadavre d'un petit fœtus dont la longueur ne peut être exactement déterminée, parce que les membres inférieurs sont repliés sur eux-mêmes et fixés dans cette position. Le cadavre se trouve dans l'alcool dilué, vraisemblablement depuis plusieurs jours.

La *peau* gris rosé est recouverte par place d'un enduit caséeux. L'épiderme se détache par grands lambeaux.

La *tête*, de forme régulière, a une circonférence de 29 cm. Les cheveux mesurent 1,5 cm. de long.

Rien de particulier à la face qui est bien conformée. Le cou est extrêmement court. La tête repose directement sur les épaules.

Le *tronc* ne mesure pas plus de 5 cm. La largeur des épaules est de 6 cm., celle des hanches de 3,5 cm. (mesurée par derrière).

La région fessière est fortement repliée en arrière et en haut, de telle sorte qu'elle forme avec le dos un angle droit.

Le dos ne mesure que 2,5 cm.

La paroi thoracique antérieure fait presque totalement défaut. Entre le menton et les aisselles il n'y a que quelques centimètres de peau. De là, les viscères découverts en grande partie forment un paquet irrégulier, proéminant à la face antérieure du tronc. Ce paquet est recouvert par endroits de quelques restes d'une membrane mince qui fait suite à la peau du dos et de la poitrine et sur les bords de laquelle elle semble s'insérer. Elle paraît avoir enveloppé auparavant les organes abdominaux.

Les organes génitaux externes sont encore mal développés et un peu macérés. Ils ont l'apparence d'organes génitaux femelles. On y distingue deux replis latéraux qui rappellent les grandes lèvres et une saillie centrale à laquelle on remarque à peine une division longitudinale. La vulve est petite et ne présente ni orifice vaginal ni orifice urétral. Il n'y a pas non plus d'anus.

Les *membres supérieurs* sont assez bien formés. On remarque toutefois

que les ongles des troisième et quatrième doigts de la main gauche sont rudimentaires et réunis par une petite masse brunâtre, assez dure, de la dimension d'une lentille sèche. Aux autres doigts, les ongles sont bien formés, mais n'atteignent pas tout à fait la pointe des doigts.

Le *bassin* est très petit, replié en arrière et un peu à gauche.

Les *membres inférieurs* sont doublement fléchis, repliés sur eux-mêmes et fixés dans cette position par le raccourcissement des parties molles. La flexion des jambes sur les cuisses est complète, si bien que les faces postérieures des cuisses et des jambes sont en contact direct sur toute leur longueur. Il y a même coalescence entre la moitié supérieure de la jambe gauche et la moitié inférieure de la cuisse correspondante. En outre, tout le membre inférieur gauche est plus court et plus mince que celui du côté droit.

Mesures comparatives des deux extrémités inférieures en cm.

	droite	gauche
Longueur de la cuisse	6	5
» » jambe	7	5 1/2
Pourtour de la cuisse	6 1/2	4 1/2
» » jambe	4 1/2	3

Le pied gauche est bifide, profondément fendu et ne présente que deux doigts. Le doigt externe est recourbé vers la ligne médiane.

On ne trouve pas trace de noyau osseux dans l'épiphyse inférieure du fémur.

Ouverture du corps : A 3 cm. au-dessous du menton la peau se continue sous forme d'une membrane mince qui recouvre une saillie de la orme et de la grandeur du cœur. Cette membrane contient le cœur. Il s'agit donc du péricarde. Sa surface interne est recouverte d'un enduit grumeleux, rouge-brunâtre, coagulé.

Le *cœur* est bien formé et d'un volume à peu près double de celui du poing du cadavre. Les cavités sont remplies de masses sanguines fortement coagulées. L'orifice de la pulmonaire ne présente que deux valvules. Les autres parties du cœur sont normales.

En disséquant les parties molles avoisinantes, on trouve les deux clavicules et un rudiment de sternum de 2 cm. de long environ. Du côté gauche, *deux côtes* rudimentaires, très rapprochées l'une de l'autre s'insèrent à l'extrémité inférieure de ce rudiment de sternum. Du côté droit les côtes font totalement défaut.

Un peu au-dessous des côtes, on trouve du côté gauche et à la partie correspondante du côté droit les deux sacs pleuraux contenant chacun un poumon gros comme une fève de Soissons. La couleur des poumons est rouge brun et de consistance ferme.

Les *organes du cou* ne présentent rien d'anormal.

Immédiatement au-dessous du cœur et sur un plan plus antérieur, fait saillie un organe assez large et de forme très irrégulière. Il mesure

6,5 cm. de large sur 3 cm. de haut et 2,5 cm. d'épaisseur. Il s'agit évidemment du *foie*.

Directement au-dessous du foie se trouve un *petit sac* que l'on ouvre aux ciseaux. Ce sac, d'après sa forme et ses orifices (cardia et pylore), correspond à l'*estomac*.

Le *pylore* s'ouvre dans le *duodénum* qui est assez dilaté. A la suite de celui-ci, on trouve un certain nombre d'*anses intestinales* de calibre variable. Elles font de multiples sinuosités. La dernière s'ouvre tangentiellement dans un *sac du volume d'une grosse mandarine* qui se trouve au côté du droit du paquet viscéral.

L'*estomac* et l'*intestin* sont rouge-brun et sont remplis de masses grumeleuses de même couleur que l'on retrouve sur les parois du sac mentionné ci-dessus, dans lequel vient s'aboucher l'intestin. Entre ce sac et l'estomac se trouve une *cavité* fermée du volume d'une prune dont les parois sont recouvertes également de masses rouge-brunâtre. Le grand sac dans lequel s'abouche l'intestin est en communication par un canal court et étroit, perméable pour une grosse sonde, avec une petite cavité située immédiatement au-dessus de la symphyse. Cette cavité a la forme et le volume d'un noyau de pruneau.

A la suite du séjour dans l'alcool, la préparation s'est durcie, et il n'est pas possible de dire d'une façon certaine si la partie inférieure de cette cavité se prolonge vers les organes génitaux externes sous forme d'*urètre*.

A la face postérieure de cette cavité, on remarque deux orifices. Celui de gauche est perméable pour une épingle. Celui de droite est plus large, mais court. Sa longueur est de 5 mm., son diamètre de 1,5 mm.

De chaque côté de cette petite cavité infundibulaire se trouve une masse arrondie du volume et de la forme d'une grosse fève à gauche, d'une petite noix à droite. La couleur de ces deux masses est brun sale, leur consistance est molle.

A la coupe, ces masses présentent quelques cavités caliciformes convergentes. Celles-ci correspondent à droite par le plus grand des orifices sus-mentionnés, à gauche par le canal plus ténu, perméable pour une épingle, avec la cavité infundibulaire placée au milieu d'elles et déjà décrite. Jusqu'à plus ample informé, cette cavité est la *vessie* et les masses latérales les *reins*[1].

Entre le rein gauche et l'estomac se trouve la *rate*, fortement adhérente au voisinage par sa face inférieure. Ses dimensions sont : 3 cm., 2 cm., 1 cm. ; sa consistance est plutôt ferme.

Le *pancréas*, l'*aorte*, les *organes génitaux internes* ne peuvent être

[1] L'examen histologique a révélé que l'organe considéré comme le *rein droit* se trouve être l'*utérus*, mais, en poursuivant la dissection, on trouve du côté de l'utérus une petite masse ovalaire, plus petite que le rein gauche et que l'examen histologique révèle être le *rein droit*. L'urètre droit ne peut être sondé et on ne voit aucun orifice correspondant dans la vessie.

découverts. On ne peut cependant rien affirmer quant à leur existence, car il faudrait, pour être certain de leur absence, sacrifier la préparation, ce que nous ne pouvons faire.

A gauche, immédiatement à côté du paquet viscéral et à 1 cm. au-dessus de l'aine, se trouve le point d'insertion du *cordon ombilical*. Il est de 1,5 cm. de long, de l'épaisseur d'un crayon à dessin et ne laisse voir sur la coupe que deux vaisseaux.

En détachant le *cuir chevelu*, on trouve une petite *bosse sanguine* qui siège sur le côté droit du crâne et un peu en avant. La *grande fontanelle* mesure 4 cm. de long sur 3 de large. Les *os du crâne* ne présentent pas d'altérations.

A l'ouverture de la boîte crânienne, un peu de liquide rouge sale s'en échappe. Le *cerveau* est fortement ramolli et on peut constater qu'il ne présente pas de malformations appréciables.

La dissection de la *colonne vertébrale* montre qu'il n'y a que cinq vertèbres. Celles-ci sont bien conformées. C'est à l'extrémité inférieure de la cinquième vertèbre que s'insèrent les deux côtes gauches sus-mentionnées.

Le *canal rachidien* contient la *moelle épinière* qui est ramollie et s'arrête brusquement, sans diminuer de diamètre à l'extrémité inférieure du canal. Celui-ci est fermé par du tissu conjonctif asssez résistant, et en partie, à gauche, par l'insertion des deux côtes. C'est précisément au niveau de l'extrémité inférieure de la colonne vertébrale que le corps du fœtus est brusquement replié en arrière de telle sorte que les fesses font avec les épaules un angle droit. Tout le reste de la colonne vertébrale fait défaut, *sacrum* et *coccyx* y compris.

Les deux *os iliaques* sont présents, mais sont très petits, le gauche plus encore que le droit. Ils sont réunis à leur partie postérieure par du tissu conjonctif lâche. Les articulations coxo-fémorales existent, mais ne permettent presque pas de mouvements. Les *os pubis* ne sont pas soudés sur la ligne médiane. Ils sont séparés l'un de l'autre par un léger espace et se laissent un peu mobiliser l'un par rapport à l'autre dans les plans vertical et horizontal.

La *ceinture scapulaire* ne présente pas d'altérations.

Diagnostic : Défaut partiel congénital de la colonne vertébrale et de la moelle épinière. Hypoplasie de la ceinture pelvienne et des membres inférieurs avec contracture de ces derniers. Pied bifide du côté gauche. Défect de presque toutes les côtes. Fente thoraco-abdomino-pelvienne avec prolapsus de tous les viscères. Hypoplasie des reins, des poumons et des organes génitaux externes. Dilatation énormé du rectum et persistance de la communication de la vessie avec celui-ci. Atrésie de l'anus. Orifice bivalvulaire de la pulmonaire. Coalescence des troisième et quatrième doigts de la main gauche.

Examen histologique. — Nous avons fait plusieurs coupes de chaque organe. Les inclusions ont été effectuées dans la paraffine et les colorations

suivantes ont été préparées : *a)* hémalun-éosine ; *b)* van Gieson ; *c)* coloration de Weigert pour les fibres élastiques.

Voici en quelques mots le résultat de nos recherches microscopiques.

Foie : Il y a dissociation complète de la structure. Dans les cellules hépatiques, on voit de fines granulations rouge-brun de *bilirubine*. Elles sont en partie amorphes, en partie de la forme de petits bâtonnets.

Estomac : Sa structure est bien conservée. Les noyaux ne sont presque pas colorables. Dans la sous-séreuse, on trouve des groupes de corpuscules ovalaires qui se colorent en violet foncé au van Gieson, surtout à la périphérie. Ces masses se dissolvent dans l'acide nitrique. Ce sont des *corpuscules calcaires* que nous retrouverons dans presque tous les organes.

La partie externe de la paroi stomacale est constituée par une masse jaunâtre, presque sans structure, avec quelques petits vaisseaux sanguins et des corpuscules calcaires. Ces couches amorphes constituent la paroi de la petite cavité qui se trouve entre l'estomac et le grand sac mentionné au protocole. Elles donnent l'impression d'être constituées par de la fibrine.

Rate : Structure à peine visible, presque pas de noyaux colorables. Dans la capsule, on aperçoit quelques-uns des corpuscules calcaires déjà décrits.

Reins : Les noyaux des tubes contournés et des branches ascendantes de Henle se colorent faiblement.

Parois du grand sac dans lequel vient s'aboucher l'intestin : Les noyaux sont à peine colorables. Il s'agit en grande partie de tissu conjonctif avec quelques fibres musculaires lisses irrégulièrement distribuées, et de vaisseaux de calibres variables. On trouve aussi des corpuscules calcaires.

Membrane enveloppant les viscères : Tissu conjonctif vascularisé, corpuscules calcaires. De plus des masses nécrosées, qui rappellent la fibrine et qu'il est impossible d'identifier.

Utérus : Structure histologique bien conservée, mais l'épithélium est desquamé. Dans la séreuse et la sous-séreuse, plusieurs amas très denses de corpuscules calcaires.

Vessie : L'épithélium fait défaut et la sous-muqueuse, assez riche en cellules, montre des noyaux bruns colorables. Dans les faisceaux musculaires, les noyaux ne sont presque pas colorés. On voit derrière la musculature le tronc bien conservé d'un grand nerf.

Corps thyroïde : Dégénérescence des noyaux. Quelques noyaux globuleux très gros, quelques-uns fragmentés. Dans les veines, du sang et des uninucléaires.

Thymus : Il est encore en partie bien colorable. On voit très bien les corpuscules stratifiés de Hassal.

Poumons : Rien de spécial. Structure facilement reconnaissable.

En outre deux coupes ont été pratiquées, l'une dans la partie postérieure et supérieure de la cuisse droite en vue de rechercher le nerf sciatique, l'autre transversalement au-dessus de la symphyse dans les parties molles en vue de découvrir la présence de l'urètre.

Cuisse droite (partie postérieure et supérieure) : Le nerf sciatique existe et est très bien formé.

Coupe transversale sus-pubienne : On trouve un canal revêtu d'épithélium cubique stratifié comme celui de l'urètre et du vagin. Dans la paroi beaucoup de tissu conjonctif et peu de muscles. Ce canal descend de la vessie et se termine en cul-de-sac vers la partie médiane des organes génitaux.

En résumé, l'examen histologique a été difficile et ses résultats ont été peu fructueux, il ne nous permet que les conclusions suivantes :

1° Tous les organes ont subi une *macération* prolongée, ce que prouvent la difficulté de coloration des noyaux et la disparition de presque tous les épithéliums des muqueuses.

2° L'examen histologique des organes *confirme* le diagnostic macroscopique, sauf en ce qui concerne le rein droit.

3° Ce que l'on avait cru être le rein droit est l'*utérus.*

4° L'organe trouvé à droite de l'utérus est le *rein droit.*

5° Entre le pubis et la vessie, ou plutôt entre celle-ci et les organes génitaux externes, court en effet un *canal* tapissé d'*épithélium cubique stratifié,* canal qui doit être considéré plutôt comme un urètre que comme un vagin, à cause de sa continuité avec la vessie.

6° Le *nerf sciatique* est à sa place et est bien formé.

7° Autour des viscères le *péritoine est épaissi,* transformé en masses amorphes, rappelant la fibrine.

8° Les séreuses et les sous-séreuses présentent un grand nombre de *corpuscules calcifiés.*

9° La petite cavité située entre l'estomac et le grand sac doit représenter *l'arrière-cavité des épiploons,* étant donné sa situation et la structure de ses parois qui rappelle en tous points celle du péritoine ci-dessus décrit.

10° Le grand sac doit être considéré comme une *dilatation de l'intestin terminal,* vu sa structure et ses rapports.

Exposition et Discussion

Nous nous sommes tout d'abord posé la question suivante : *l'enfant est-il né à terme ?* Pour y répondre, il faut considérer deux choses : la durée de la grossesse et l'état du fœtus.

1° *La durée de la grossesse.* Entre le début des dernières règles (fin juillet 1911) et l'accouchement (5 mai 1912), il s'est écoulé neuf mois et quelques jours, ce qui représente, à deux ou trois jours près, la durée normale d'une grossesse.

2° *L'état du fœtus.* Nous remarquons :

a) La longueur insuffisante des *ongles* qui ne dépassent pas la pointe des doigts, mais l'affleurent à peine.

b) La petite *taille* de l'enfant.

c) Le pourtour de la *tête* qui ne mesure que 29 cm. au lieu de 35.

d) Le volume relativement petit des *organes viscéraux.*

e) L'*absence* de toute trace *d'ossification* dans l'épiphyse inférieure du fémur.

Les faits mentionnés sous lettres *b) c) d)* peuvent être expliqués par le retard apporté au développement de l'embryon par la fente abdominale. Mais, ce que n'explique pas la fente abdominale, ce sont l'insuffisant développement des ongles par rapport aux doigts et l'absence de formation du point osseux de Béclard. Chez un enfant à terme, même de développement réduit, les ongles dépassent la pointe des doigts et le point d'ossification de Béclard est constant, car ces deux dispositions n'ont rien à voir avec la taille de l'enfant, mais dépendent seulement de son âge.

Grâce à l'état des ongles et à l'absence du point osseux de Béclard, nous arrivons à la conclusion que *le fœtus n'est pas à terme,* qu'il n'a guère plus de huit mois.

Comment donc expliquer l'accouchement à terme ? Il y a deux possibilités :

1° La conception ne s'est faite que plusieurs semaines après le début des dernières règles.

2° L'enfant est mort dans le corps de la mère avant l'accouchement et a macéré pendant un mois dans l'utérus. Il y a eu *missed labor.*

La première hypothèse paraît hasardeuse et peut être écartée sans autre considération, parce que l'examen du corps nous fournit un argument de grande valeur qui confirme d'une façon certaine la seconde hypothèse par la *macération* du fœtus ; celle-ci est démontrée par :

a) Le fait que la peau se détache par grands lambeaux.

b) La disparition presque complète de l'enduit caséeux.

c) La raréfaction de la membrane qui recouvre les organes et les constatations histologiques déjà citées.

d) La desquamation des épithéliums des muqueuses.

e) La difficulté de coloration des noyaux.

Nous acceptons donc la seconde hypothèse et nous concluons

que le fœtus est mort trois ou quatre semaines avant l'accouchement.

Nous avons ainsi une explication très satisfaisante du développement incomplet des ongles et de l'absence du point osseux de Béclard.

En résumé, une femme de 25 ans, en santé, qui a déjà eu deux accouchements normaux, en 1907 et 1908, met au monde, à terme, en mai 1912, un fœtus petit et macéré, qui n'accuse guère plus de huit mois. Ce fœtus est bizarre et paraît à première vue *privé de tronc.* C'est une tête posée sur quatre membres, entre lesquels s'entassent un paquet confus de viscères presque dénudés (voir fig. 1).



Fig. 1. — Vue de face. Les membres inférieurs et une partie des viscères sont cachés et servent de base d'appui au fœtus.
c = cœur — *md* = main droite — *mg* = main gauche — *pd* = pied droit — *pi* = paquet d'anses intestinales — *f* = foie = *cg* = cuisse gauche — *gg* = genou gauche *jg* = jambe gauche — *pg* = pied gauche — *est* = estomac.

Ce monstre n'a pas l'apparence repoussante des hémicéphales et des acraniens ; au contraire, la tête, petite mais bien conformée, en représente la partie essentielle. Les quatre membres viennent se joindre par leurs racines immédiatement

au-dessous d'elle. Les membres postérieurs sont petits et repliés sur eux-mêmes.

Le tronc est constitué dans sa paroi postérieure par la réunion des faces postérieures des ceintures scapulaire et pelvienne, si bien que *les omoplates touchent les os iliaques. La paroi antérieure n'existe pas* et, par l'ouverture large qui la remplace, s'échappent les viscères effondrés.

C'est un cas qui rentre dans la grande catégorie des malformations des parois ventrales au sujet desquelles la littérature est déjà abondante.

Dans le cas de *fissures ventrales,* où le défect est très étendu, la fente n'intéresse souvent, pas seulement les parois abdominales proprement dites, mais peut se prolonger en haut dans les parois thoraciques, et en bas vers le bassin, jusque et y compris le pubis. Pour cette raison, on dénomme des cas semblables *fentes ou fissures thoraco-abdomino-pelviennes.* Le cas qui nous occupe rentre dans cette catégorie, car la fente remonte jusqu'à 2 cm. du menton et descend, en intéressant les organes du bassin, jusqu'au pubis.

Nous n'employons pas le terme d'éventration, qui, pour pittoresque et descriptif qu'il soit, n'est pas exact. En effet le terme d'*éventration*[1] est réservé à ces formes de défect des parois abdominales, dans lesquelles il n'existe pas de cordon ombilical proprement dit, où le cordon ne s'est pas formé, où les viscères se trouvent dans la cavité cœlomique extra embryonnaire, en contact direct avec le chorion du placenta (voir fig. 2).

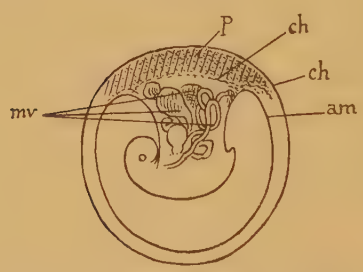

Fig. 2. — Représentation schématique d'une éventration.
ch. = chorion — *am* = amnios — *mv* = masse viscérale — *P* = placenta.

Nous avons dans notre cas un cordon nettement formé, faisant suite à une membrane enveloppant les organes, et dont la présence sous forme de lambeaux adhérents aux viscères, suffit pour exclure le diagnostic d'éventration.

On distingue la fente ventrale d'une simple *hernie ombilicale*

[1] F. Kermauner. Die Missbildungen des Rumpfes, p. 54.

congénitale, par la présence, dans le sac herniaire, d'autres viscères que les intestins. Ces derniers peuvent même faire défaut. Dans tous les cas de hernies ombilicales et de fentes ventrales, le sac qui recouvre et contient les organes, est formé par une *membrane mince,* transparente, délicate, qui ferme l'ouverture laissée par les bords écartés des parois abdominales, et qui fait suite, d'un côté aux parois sur lesquelles elle s'insère, de l'autre au cordon.

Cette *membrane enveloppante* représente pour certains auteurs (Kræmer, Cruveilhier, Sömmering, etc.) l'*étalement du cordon ombilical.* Pour d'autres elle ne serait qu'un *état embryonnaire* persistant *des parois abdominales,* qui s'étalent, faute de résistance. Quelques auteurs croient la membrane formée de *deux couches :* l'externe serait la continuation de l'amnios du cordon, l'interne la continuation de la paroi abdominale. Meckel pense qu'il est difficile de dire si la paroi de la poche est fournie par l'étalement du cordon ou par le feuillet externe de la peau aminci et incomplètement développé. Il conseille, pour tirer au clair la question, d'examiner dans chaque cas si la paroi du sac se continue histologiquement avec le cordon ou avec la paroi abdominale.

Pour Kermauner [1], la membrane du sac représente l'*étalement de la gelée de Wharton* du cordon ombilical, revêtue en dehors, par un épithélium pavimenteux, unistratifié, qui se continue avec l'épithélium cutané, en dedans, par un épithélium semblable qui fait suite à l'épithélium péritonéal.

Quoiqu'il en soit, dans notre cas, la macération nous empêche de tirer aucune conclusion, ni au sujet de sa continuité, ni au sujet de sa structure et de son revêtement épithélial.

Cette membrane enveloppante n'est représentée ici que par quelques lambeaux adhérents aux viscères.

Nous nous sommes demandé si la *déchirure,* la mise en pièces de la membrane est antérieure ou postérieure à la naissance ?

Habituellement, dans les très gros sacs, la déchirure se fait pendant l'accouchement et peut même devenir la cause de diagnostics erronés, et entraîner de graves erreurs thérapeutiques. Neugebauer [2] cite un cas où l'on fit une laparotomie, croyant avoir à faire aux intestins maternels descendus à tra-

[1] Kermauner, *loc. cit.*, p. 48.
[2] Neugebauer. *Monatschrift. f. Geb. und Gyn.*, Bd. XX, 1904.

vers une rupture utérine. La délicatesse de la membrane, les efforts et les tractions de l'accouchement, le gros volume des viscères ectopiés, la brièveté du cordon suffisent amplement à expliquer la rupture au moment de l'accouchement. Dans notre cas, la membrane n'est pas seulement déchirée, elle est amincie, raréfiée, disparue même par endroits, il y a de grandes solutions de continuité. Nous en avons une autre cause que le traumatisme de la naissance, c'est la macération prolongée dans l'utérus. *La membrane* ainsi affaiblie *a dû se rompre* et s'émietter dans l'utérus *avant l'accouchement.*

Nous nous contenterons de citer pour mémoire le fait que l'*orifice de la pulmonaire est bivalve,* malformation accidentelle et sans importance. De même la *coalescence des troisième et quatrième doigts* de la main gauche est un accident qui peut être expliqué par une *bride amniotique,* dont on trouve encore les restes sous forme d'une masse lenticuliforme de tissu conjonctif reliant les deux doigts. De même l'*atrésie de l'anus,* le développement imparfait des organes génitaux externes et le *pied bifide* sont des faits connus par ailleurs et sans importance pour notre étude.

Dans les cas de fentes ventrales, le plus souvent la tête et les extrémités sont bien formées, à l'exception de quelques pieds bots ou d'une rotation exagérée des membres inférieurs. Dans le cas qui nous occupe, *la tête et les membres supérieurs sont normaux,* mais il y a un *développement insuffisant du bassin et des membres inférieurs,* un *pied bot,* etc... Nous ne nous arrêterons pas à ces malformations qui sont décrites abondamment dans la littérature.

La fente ventrale est considérable dans ce cas-ci. Dans sa partie moyenne, dans celle qui correspond aux parois abdominales, la fente est transformée en une *ouverture aussi large que le tronc de l'enfant,* si large même que le paquet des viscères proéminents ne laisse rien voir des parois abdominales. En soulevant les viscères ou mieux en examinant le fœtus par sa face postérieure, on s'aperçoit que la *paroi postérieure* s'arrête brusquement à quelques centimètres de la ligne médiane dorsale et et qu'ainsi les *parois latérales et antérieures font totalement défaut.* Elles sont remplacées par la membrane mince du sac herniaire, qui vient se fixer sur les bords de la paroi postérieure.

La fente ventrale se termine en haut et en bas, vers le men-

Photographie Röntgen prise de face (regarder la planche contre la lumière).
b = bassin — *mig* = membre inférieur gauche — *mid* = membre inferieur droit — *msg* membre superieur gauche — *msd* = membre superieur droit -- *cld* = clavicule droite - *clg* = clavicule gauche — *cv* = corps vertebraux — *ct* = côtes rudimentaires soudees *vvvvv* = cinq apophyses latérales gauches — *mvisc* = masse viscérale — *lapl* = ligne des apophyses laterales droites qui semblent se continuer au dessous de la cinquième vertèbre cervicale.

ton et vers le pubis, en se rétrécissant. En haut, la paroi antérieure de la poitrine n'existe pas. La *cage osseuse du thorax est rudimentaire:* deux centimètres de sternum, trois côtes atrophiques à gauche et c'est tout. Le *Röntgen* (Pl. I) montre à gauche une troisième côte rudimentaire accolée en partie aux précédentes et que l'examen macroscopique n'avait pas révélée. La poitrine est largement ouverte jusqu'aux articulations sterno-claviculaires, à deux centimètres au-dessous du menton, et le *contenu du thorax est descendu* au-dessous de la cavité thoracique, qui est réduite à deux petites coupoles aplaties et deshabitées. Les poumons et les sacs pleuraux qui les contiennent, le cœur et son péricarde, le thymus, se trouvent ainsi dans le sac herniaire, en contact avec les viscères abdominaux, séparés d'eux par *quelques restes* vaguement membraneux, *qui représentent le diaphragme* réduit et épaissi.

Même dans les cas accentués de fente thoraco-abdomino-pelvienne, il est exceptionnel de trouver l'ectopie complète et totale des viscères thoraciques. Kraemer cite deux fois celle du cœur dans 29 cas de fentes thoraciques. Loewenheim et d'autres affirment les mêmes proportions. L'ectopie des poumons, leur présence dans le sac herniaire, si j'ose m'exprimer ainsi, est beaucoup plus rare encore, de même que celle du thymus. Cette disposition est due à un mécanisme particulier à notre fœtus, que nous aurons l'occasion d'examiner plus tard. A l'autre extrémité du tronc, *la cavité pelvienne, elle aussi, est deshabitée.* Les organes qu'elle devrait contenir sont situés plus haut: la *large dilatation rectale* en forme de sac, dans laquelle vient se terminer l'intestin, se trouve immédiatement au-dessous du foie à droite du paquet des anses intestinales; l'*utérus* est à la hauteur des reins; la *vessie* est remontée passablement au-dessus de la symphyse, et son sommet, qui devrait normalement se trouver au niveau de l'insertion ombilicale, est plus de deux centimètres au-dessus de celle-ci.

En somme, il y a ectopie viscérale totale des organes thoraciques, abdominaux et pelviens. Y a-t-il une cause commune capable d'expliquer cette disposition exceptionnelle? C'est ce que nous verrons plus tard.

Dans le paquet viscéral qui fait une saillie énorme et irrégulière au-devant du corps, on distingue les organes sans trop de difficulté: les poumons, le cœur, l'estomac, la rate, le foie, les reins, l'utérus, la vessie. En revanche, les *différentes parties du*

tractus intestinal ne sont pas reconnaissables. Elles ne sont pas encore différenciées ; on peut tout au plus affirmer que le bout supérieur qui continue l'estomac, est le *duodénum,* et que la partie terminale, fortement dilatée en un sac du volume d'une mandarine, représente le *rectum.* Le reste forme un paquet d'anses plus ou moins dilatées, plus ou moins adhérentes entre elles et aux organes avoisinants. Le tube intestinal paraît sensiblement raccourci et la dilatation rectale se trouve à droite du paquet des anses.

D'où viennent les adhérences entre les organes ? Il est très fréquent de les trouver dans les cas de fentes abdominales. Il est admis aujourd'hui par tous les auteurs que c'est là le résultat d'une *péritonite fœtale.* Y a-t-il dans notre cas des faits qui appuient l'hypothèse d'une péritonite fœtale ? L'examen histologique nous a fourni deux constatations précieuses :

1° Des *masses amorphes* déposées sur les séreuses de l'estomac et sur le péritoine en général, qui nous faisaient l'impression d'être constituées par de la fibrine ;

2° Les *incrustations calcaires* trouvées un peu partout dans les séreuses et les sous-séreuses des organes abdominaux et thoraciques, et qui doivent être des produits inflammatoires nécrosés et incrustés postérieurement de sels calcaires.

Nous pouvons donc affirmer la *péritonite fœtale,* qui nous explique, par les adhérences multiples dont elle est la cause, la cohérence du paquet viscéral, la difficulté que nous avons à séparer les organes les uns des autres.

Il est remarquable aussi que le *paquet viscéral* ne pende pas davantage, étant donné qu'il est suspendu librement par son pédicule et qu'il n'y a pour le maintenir et le retenir, ni parois thoraciques, ni parois pelviennes. La raison en est fort simple, c'est que le *paquet viscéral est court-pendu.* Dans plusieurs cas de fentes abdominales, les auteurs ont signalé un *arrêt dans le développement des mésos*[1]. Les viscères sont ainsi fixés par un pédicule court à la paroi postérieure. L'arrêt de développement des mésos, à un moment où l'évolution embryologique n'est pas terminée, explique aussi les modifications fréquentes que l'on observe dans les rapports anatomiques des organes, surtout les *situs inversus*, et, dans notre cas particulier, le fait que le sac formé par la dilatation de l'intestin terminal, se trouve à droite

[1] Voir : Kothe. *Inaug. Diss.*, Marburg 1878.

du paquet intestinal, et non à gauche, comme il eût été régulier. Le raccourcissement des mésos peut être dû en partie à l'arrêt du développement, en partie à l'inflammation péritonéale.

Le *cordon ombilical* est asymétriquement placé; il se trouve fixé à la peau à gauche, au-dessus du pli de l'aine, à un centimètre de celui-ci. Dans des cas semblables, l'asymétrie est fréquente[1]. Il est plus rare de constater l'*insertion du cordon sur la peau* et non pas sur la membrane du sac. Cette disposition ferait penser, qu'ici tout au moins, la théorie de Kermauner déjà citée, sur la nature de la membrane du sac herniaire, est en défaut. La membrane ne saurait être l'étalement du cordon, puisque le cordon se fixe et se continue avec la peau; elle serait bien plutôt l'étalement du feuillet externe de la peau, doublé du péritoine. Crédé[2] cite un cas semblable.

On trouve dans notre cas une bandelette de peau d'un centimètre de longueur, entre l'ombilic et le sommet de la vessie[3], qui est remontée du côté de la tête du fœtus, et une bandelette de peau d'un centimètre qui sépare l'ombilic du pli de l'aine gauche. Si donc nous considérons l'insertion de l'ombilic comme un point fixe et invariable sur la ligne médiane, on peut tirer les conclusions suivantes :

1° Que la *partie latérale gauche* s'est *plus développée* que la droite;

2 Que toute la *paroi abdominale sous-ombicale* est *réduite* à une bandelette d'un centimètre de peau;

3° Que la *fente ventrale passe dans le côté droit* de l'abdomen. Cette dernière conclusion nous fait comprendre pourquoi nous ne trouvons pas trace de côtes à droite, tandis que nous en avons trois rudimentaires à gauche.

Le cordon ne possède *que deux vaisseaux,* une artère et une veine. Dans les grandes hernies abdominales, il est fréquent de constater l'absence d'une artère ombilicale dans le cordon. Oken, Koerner, Wolff, l'ont constaté dans le tiers des cas. La règle est que l'artère manquante est celle qui correspond à la plus grand dilatatation du sac ventral ou au côté dans lequel passe la fente, si celle-ci n'est pas symétriquement placée. Dans

[1] Stern. Frucht mit Eventration und mehreren anderen Missbildungen, *Inaug. Diss.*, Königsberg 1896.

[2] Crédé. *Monatschrift für Geburtskunde*, Bd. XXXIII, 1869, p. 441.

[3] Voir: Schmidt. Uber die Harnblasenspalte, *Inaug. Diss.*, Würzburg 1836. — Brieg. *Berliner med. Zeitung*, 1842, p. 156.

notre cas, c'est l'artère droite qui fait défaut, ce qui correspond à la conclusion n° 3 que nous venons de déduire, et ce qui la confirme.

Dans les larges fentes abdominales, l'estomac, le foie, sont ordinairement dans le sac herniaire. Il est rare d'y rencontrer le cœur, la rate, les reins, plus rare d'y trouver l'utérus et la vessie, tout à fait exceptionnel d'y rencontrer le thymus et les poumons.

Il y a *fissura vesicae urinariae*[1] ou *extrophie vésicale,* accident ordinaire dans les fissures pelviennes, déjà décrit par Geffroy-Saint-Hilaire. La vessie apparaît ici assez haut, au-dessus de la symphyse, ce qui est particulier à notre cas. Elle représente une cavité ouverte en avant, du volume et de la forme d'un noyau de pruneau. Elle est étirée en longueur, de sorte que son extrémité supérieure se trouve plus haut que l'ombilic. Nous verrons plus tard comment s'explique cette disposition.

La vessie communique par un canal étroit avec la partie dilatée de l'intestin terminal. Cette anomalie bien connue est appelée *atresia anivesicalis* ou *fistule anovésicale,* et résulte de la persistance de la communication du tube intestinal avec le cloaque primitif[2].

Il y a en outre un *bassin fendu* ou *fissure pubienne*[3]. Les deux os pubis ne sont pas soudés snr la ligne médiane et se laissent mobiliser l'un par rapport à l'autre. La fente abdominale se termine ici.

L'*urètre* est incomplet, il est borgne interne et vient se terminer en cul-de-sac en arrière des organes génitaux externes.

Le *vagin* n'est pas formé et nous ne pouvons rien affirmer quant à l'existence des glandes sexuelles, car leur recherche exigerait le sacrifice de la préparation.

Toutes les malformations que nous avons étudiées jusqu'ici, bien qu'intéressantes et dignes d'attention, ne sont pas nouvelles, à part peut-être la déshabitation aussi complète des cavités thoracique et pelvienne. Ce qui justifie notre travail, et qui est vraiment remarquable et spécial à notre fœtus, c'est le *défect de plus des trois quarts de la colonne vertébrale et de la moelle correspondante.* Cette disposition est nouvelle et nous

[1] Kermauner, *loc. cit.*, p. 66. — Brandl. Beiträge zur Kenntnis der Ectopia vesicae. *Inaug. Diss.*, München 1899.

[2] Luschka. *Virch. Arch. f. pathol. Anatom.*, Bd. XXIII.

[3] Breus und Kolisko. Die pathol. Beckenformen, Bd. I. Teil. I.

n'avons rien trouvé de semblable ou d'analogue dans la littérature.

La dissection découvre, immédiatement au-dessous de la tête et à sa place normale, une très courte portion de la colonne vertébrale, formée de cinq segments, de *cinq vertèbres cervicales*. Ces vertèbres sont bien conformées et ne présentent aucune anomalie. Le *canal rachidien* est, lui aussi, tout à fait normal, fermé à son extrémité inférieure et contenant la moelle, qui a son volume et son aspect ordinaires, à cela près que la macération l'a ramollie un peu.

La *colonne vertébrale* et la *moelle*, le contenant et le contenu, *se terminent brusquement*, comme s'ils avaient été sectionnés au couteau, au niveau de la cinquième vertèbre.

Dans la vie extra-utérine, les troncs nerveux qui sont coupés s'effilent à leur extrémité ou se renflent en boule ; ici, rien de semblable : la moelle s'arrête à la hauteur de la cinquième vertèbre cervicale sans avoir subi dans son volume ou son aspect aucune variation appréciable. Le canal vertébral est fermé à la hauteur du bord inférieur de la dernière vertèbre par un bouchon de tissu conjonctif.

Au-dessous, on ne retrouve aucune trace de la colonne ni de la moelle. Le *sacrum* lui-même a disparu et les deux os iliaques, réduits de volume, se soudent à leur bord postérieur par du tissu conjonctif.

Au point où cesse la colonne vertébrale, le fœtus fait en arrière un *angle* brusque, si bien que le plan des fesses fait avec le plan des épaules un angle d'environ 90°.

Il eut été intéressant de suivre la *marche des nerfs* qui émergent de la colonne vertébrale par les trous de conjugaison et de reconnaître leur distribution et leurs relations avec le système nerveux périphérique, mais la macération avancée ne nous permet nullement de reconnaître et de suivre les troncs nerveux, ils sont rougeâtres, imbibés, macérés, confondus avec les tissus ambiants.

Plus bas, à la partie supérieure et postérieure de la cuisse, nous avons pratiqué une coupe transversale et fait une inclusion à la paraffine. L'examen microscopique nous a prouvé la présence du *nerf sciatique*, qui ne pouvait être distingué à l'œil nu, grâce à la macération. Ce nerf paraît être normal et bien développé, mais toujours pour la même raison, nous ne pouvons malheureusement ni le suivre dans son trajet périphé-

rique, ni remonter vers les centres supérieurs pour chercher à fixer ses relations avec la moelle. Contentons-nous de constater l'existence du nerf sciatique, alors que les trois quarts inférieurs de la moelle épinière n'existent pas.

Le cas qui nous occupe doit-il être considéré comme un cas de fente ventrale compliqué extraordinairement par le défect de la colonne et de la moelle, ou la fente ventrale n'est-elle qu'une coïncidence ? Pour nous éclairer sur la genèse et le développement de telles anomalies, récapitulons les mécanismes ordinaires des fentes ventrales.

Ruysch, Richter et d'autres auteurs accusent: 1° un défaut primaire de développement des parois abdominales ; 2° une courbure primaire de la colonne vertébrale [1] ; 3° un développement exagéré des viscères [2] ; 4° un allongement du mésentère [3] ; 5° la persistance d'une hernie ombilicale des premières semaines [4].

Dans notre cas, l'*excès de croissance des viscères* n'est pas plausible ; ceux-ci n'ont pas un volume exagéré, au contraire.

Le *mésentère* n'est pas non plus *d'une longueur inusitée*. Nous avons démontré ailleurs qu'il était au contraire raccourci, arrêté dans son développement.

La persistance d'une hernie ombilicale des premières semaines n'expliquerait pas le défect énorme des parois, la courbure à angle droit, l'absence des côtes, etc.

La courbure primaire de la colonne n'est pas davantage acceptable, car elle n'expliquerait pas la disparition des trois quarts inférieurs de la colonne vertébrale et du sacrum, ni l'absence des côtes, ni l'aplasie des parois abdominales. La courbure dorsale doit être ici secondaire.

Il ne nous reste donc à examiner que la première hypothèse: la genèse de la fente ventrale aurait été dans notre cas un *défaut primaire de développement des parois abdominales*. Cette hypothèse est la seule qui convienne, car elle est suffisante pour déterminer un trouble aussi considérable dans la formation de notre fœtus. Ainsi que nous l'avons déjà fait remarquer, les parois abdominales manquent ici totalement Nous n'avons pas

[1] Cruveilhier. Traité d'anatomie pathologique du corps humain, Paris 1849.

[2] Ahlfeld. *Arch. f. Gynækologie*, Bd. V, 1873.

[3] Kraemer. *Zeitschrift f. rationnelle Mediz.*, Bd. III, 1853. Heidelberg.

[4] Geoffroy Saint-Hilaire. Hist. gén. et part. des anomalies, Paris 1832, p. 373.

seulement un défaut de suture, un allongement ou un élargissement insuffisant, nous avons un *défaut de formation*, une *aplasie*, car la paroi abdominale antérieure manque de même que les parois latérales et la soi-disant paroi postérieure n'est formée que par la réunion des parois postérieures des ceintures pelvienne et thoracique. Il y a donc un défect de toutes les parois abdominales, de la ceinture thoracique à la ceinture pelvienne. Cette *éclipse des parois abominales* correspond au défect de la colonne vertébrale et de la moelle. Est-ce là une simple coïncidence? C'est ce que nous allons voir.

D'après Kermauner[1], la genèse des fentes ventrales de toute catégorie reconnaît pour cause un trouble de croissance des segments primordiaux. Ce trouble est ici excessif, il atteint son plus haut degré, il va jusqu'à l'arrêt définitif de la formation jusqu'à l'aplasie.

Quelles en sont les causes possibles? Il y en a deux admises par les auteurs : 1° les *brides amniotiques;* 2° les *traumatismes* par compression, traction, destruction du matériel cellulaire.

La théorie des *brides amniotiques* (Théodorow[2], Otte[3], Jester[4] et d'autres) a été invoquée pour expliquer de multiples malformations fœtales, quelquefois même des fissures et des fentes abdominales. Aujourd'hui, les auteurs considèrent cette cause d'éventration comme insuffisante et invraisemblable[5] pour expliquer les fentes ventrales typiques. Les brides amniotiques peuvent être la cause de malformations diverses comme la *section d'un membre;* elles sont la cause dans notre cas de la *coalescence des doigts* de la main gauche, mais elles sont incapables de déterminer à elles seules la formation d'une fente ventrale, telle que celle qui nous occupe, ni la destruction de la colonne vertébrale correspondante.

Il nous reste comme seules causes possibles, les *traumatismes*. Ceux-ci agissent par compressions, par chocs plus ou moins violents, et peuvent dans leur gradation influencer le matériel cellulaire depuis l'excitation, l'exagération d'activité jusqu'à la destruction en passant par la diminution d'activité et l'arrêt d'accroissement.

[1] Kermauner, *loc. cit.*, p. 63.
[2] Théodorow. *Zeitschrift f. Heilkunde*, 1907, p. 28.
[3] Otte. *Gynekologische Rundschau*. 1907.
[4] Jester. Frucht mit Hirnbruch, Königsberg 1892.
[5] Kermauner, *loc. cit.*, 1909, p. 110.

Les traumatismes sont aussi seuls capables par la même action inhibitrice ou destructive du matériel cellulaire de la plaque dorsale, d'expliquer la disparition plus ou moins complète d'un segment déterminé de la colonne dorsale et de la moelle.

A quelle époque remonte le traumatisme ? Des études faites antérieurement[1] il ressort que le trouble de croissance des segments primitifs qui détermine la formation d'une fente ventrale doit arriver *au plus tard dans la troisième semaine de la vie embryonnaire.*

On peut affirmer, dès à présent, qu'un nombre déterminé de métamères ont été touchés et ont amené la disparition totale de la colonne vertébrale, de la moelle épinière et des segments musculaires sur toute la hauteur des métamères touchés.

Quelles sont maintenant les relations étiologiques qui existent entre le défect de la colonne vertébrale et de la moelle et la fente thoraco-abdomino-pelvienne ? Il y a trois possibilités.

1° Les deux malformations sont indépendantes l'une de l'autre, sans aucune relation, ni dans leur étiologie, ni dans leur évolution. Ce sont deux *phénomènes analogues, mais indépendants.*

Cette hypothèse est plausible. Les deux phénomènes peuvent avoir eu chacun leur cause et chacun leur marche, mais il est invraisemblable d'admettre que, à un moment où l'embryon est si réduit de volume et ne mesure que 4 à 5 mm., il y ait eu deux causes si bien mesurées, deux traumatismes si exactement déterminés, qu'ils aient produit un arrêt de développement de chacun de systèmes frappés. Les ébauches nerveuses, musculaires et osseuses sont encore bien près l'une de l'autre et pour ainsi dire confondues à cette époque de la vie embryonnaire. De plus, l'étendue du défect est la même pour la colonne vertébrale, la moelle et les segments musculaires. Pour satisfaire à notre hypothèse, il faudrait donc admettre *deux chocs* simultanés ou consécutifs, détruisant un nombre parallèle et parfaitement correspondant, l'un de segments de la corde dorsale, l'autre de plaques musculaires. Nous repoussons donc cette solution.

2° La fente ventrale et le défect de la colonne et de la moelle sont entre eux en relation de cause à effet, soit que *la fente*

[1] Kermauner, *loc. cit.*

ventrale soit la cause du défect de la colonne ou que *le défect de la colonne ait entraîné la formation de la fente ventrale.*

Pour repousser la première proposition, nous invoquons les très nombreux cas de fentes ventrales connus et décrits, sans qu'on n'ait jamais remarqué aucun défect quelconque de la colonne ou de la moelle. Il est en effet bien difficile d'admettre qu'une destruction aussi complète que celle que nous avons sous les yeux, ne se soit jamais produite, tout au moins, à des degrés moindres, dans les nombreux cas précédents.

La seconde proposition, d'après laquelle le défect de la colonne et de la moelle entraînerait la fente ventrale, n'est pas admissible non plus. Le défect primitif de la colonne peut, par le raccourcissement du dos qu'il provoque, amener l'angle dorsal, la non-suture des parois abdominales, mais elle n'arrive pas à expliquer l'arrêt de croissance, la quasi destruction de ces dernières. Il faut admettre que les segments musculaires primitifs ont été directement influencés.

3° L'un et l'autre phénomène, la fente ventrale et le défect de la colonne reconnaissent une seule et même étiologie, tout en étant deux phénomènes séparés évoluant chacun pour leur compte.

En effet, *un seul traumatisme* survenant dans la troisième semaine et frappant un embryon de 3 à 4 mm. sur la partie dorsale, qui est la plus résistante, de *a* en *b* (voir fig. 3), sur la ligne médiane, peut avoir agi suffisamment fort et sur un espace assez long pour détruire le matériel cellulaire qui va donner naissance à la colonne vertébrale, à la moelle épinière et aux parois musculaires abdominales. A cette époque de la vie embryonnaire, le tube neural, la corde dorsale et les segments primitifs se touchent et il est très compréhensible qu'un traumatisme les atteigne tous les trois ensemble.

Par *le nombre des segments* frappés s'explique la longueur du défect et par *l'intensité de l'action inhibitrice,* l'arrêt plus ou moins considérable du développement des métamères. Le dernier degré est la destruction ; il y a alors comme dans notre cas aplasie des organes à la naissance.

La rareté de pareils faits vient sans doute de ce que le traumatisme doit être très grand pour aller jusqu'à la destruction du tube nerveux et de la corde, plus profondément situés et plus résistants.

La fente ventrale et le défect de la colonne et de la moelle

sont donc *deux phénomènes séparés* reconnaissant *une seule et même étiologie :* un traumatisme. Quel peut être ce traumatisme ?

L'examen de l'anamnèse nous donne une réponse bien catégorique. La mère, au mois d'août, à une époque qui est jugée par le médecin traitant correspondre à la troisième semaine de la grossesse, a fait une chute d'un mètre et demi de haut[1]. Ce traumatisme vient heureusement appuyer le diagnostic étiologique auquel nous sommes arrivé par déductions et éliminations successives et lui donner une plus grande certitude.

Cherchons à retracer en quelques mots, en nous basant sur les déductions de notre travail, le mécanisme de la formation du petit monstre qui nous occupe.

Avant la fin de la troisième semaine, l'embryon qui mesurait de 3 à 4 mm. a été atteint par un traumatisme. Celui-ci a touché l'embryon sur la ligne médiane dorsale sur une longueur qui correspond aux trois quarts inférieurs de la colonne vertébrale. Le choc a été violent, il a inhibé le matériel embryonnaire du tube neural, de la corde dorsale et des myotomes d'une série de segments primordiaux de *a* en *b*. Le choc n'a pas intéressé les bourgeons des membres supérieurs qui sont au-dessus du champ traumatisé ; les bourgeons des membres inférieurs, placés au milieu même du champ traumatisé, mais plus ventralement, ont été influencés par contre coup. Ils forment à eux seuls la partie caudale de l'embryon.

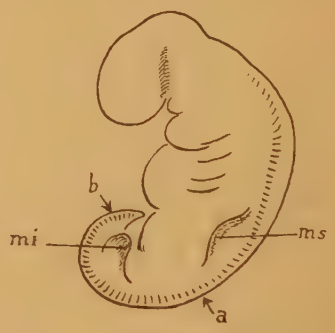

Fig. 3. — Embryon à la fin de la troisième semaine de la gestation.
ms = membre supérieur — *mi* = membre inférieur.

Le choc n'a pas été parfaitement symétrique. Il a frappé plus violemment les myotomes droits, puisque la fente ventrale passe dans le côté droit, que l'ombilic est à gauche, et que, à gauche aussi, on trouve encore trois rudiments de côtes, tandis

[1] La mère n'a pu donner aucun renseignement complémentaire. C'est d'ailleurs une femme peu observatrice.

que l'on n'en trouve pas à droite. En revanche, le bourgeon du membre inférieur gauche semble avoir été plus frappé que le droit. Tout le membre inférieur gauche est plus petit que le droit. En même temps que les myotomes, les sclérotomes ont été touchés sur toute la hauteur du défect.

Le traumatisme a été rapidement suivi d'un arrêt de développement, d'une destruction des cellules touchées. La corde qui formait *la tige axiale de soutien,* qui maintenait l'embryon enroulé selon une courbure à concavité ventrale (fig. 4), a été disloquée, broyée. Elle a disparu dans toute sa partie postérieure, à partir de la ceinture scapulaire. L'embryon privé de

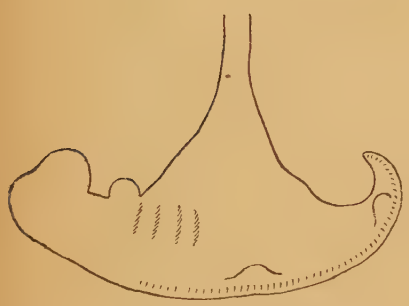

Fig. 4. — Représentation schématique d'un embryon de trois semaines.

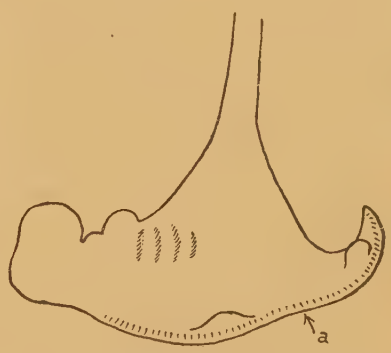

Fig. 5. — Représentation schématique d'un embryon de trois semaines après le trauma en *a*.

son tuteur perd sa forme primitive. La ligne dorsale se déprime à l'endroit du trauma (fig. 5). L'embryon soutenu par son pédicule ventral est déjà plus lourd que le liquide dans lequel il nage. Les deux extrémités, plus lourdes et plus massives n'étant plus maintenues par l'attelle axiale que représentait la corde, fléchissent et tendent à rapprocher leur face postérieure. Ce faisant, l'angle dorsal augmente (fig. 6). Il augmente en rapport direct avec la croissance de la tête et des membres inférieurs, car, plus ces deux parties sont pesantes, plus elles descendent et plus l'angle qu'elles forment par leur face postérieure diminue.

A mesure que l'angle dorsal s'affirme, la face ventrale de l'embryon se distend davantage, parce que l'arc décrit par cette face s'allonge proportionnellement à la fermeture de

l'angle dorsal et ausssi parce que les viscères fixés par leurs mésos à la paroi postérieure de l'abdomen, au niveau de l'angle de la courbure, repoussent en se développant et tendent d'autant plus la paroi antérieure. Celle-ci cherche à s'allonger et tire sur la peau des cuisses et du cou. En même temps qu'elle se distend, elle se rapproche de la paroi postérieure, surtout aux extrémités, et de plus en plus les cavités thoracique et pelvienne se rapetissent et s'aplatissent. Dans le même temps une péritonite se déclare et, en se développant, elle multiplie les

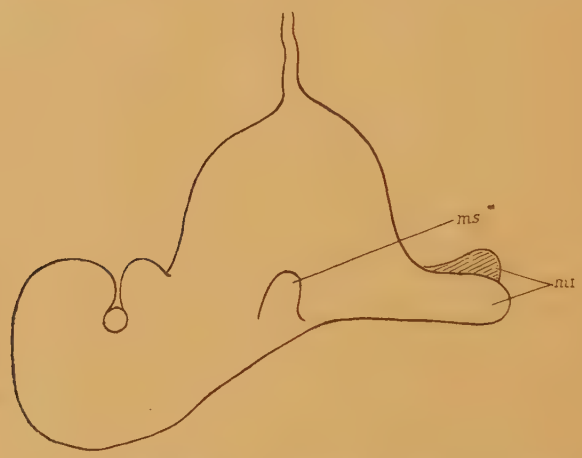

Fig. 6. — Représentation schématique faisant voir l'accentuation de l'angle dorsal de l'embryon à mesure que la tête et les extrémités s'accroissent et s'alourdissent.
ms. = membre supérieur — *mi* = membre inférieur —

adhérences entre les viscères. Ces adhérences soudent ceux-ci et transforment en un bloc cohérent le paquet des organes. Ce paquet est fixé par un méso court à la paroi postérieure, au niveau du centre de courbure, autour duquel le fœtus continue à se déployer en éventail à mesure que ses extrémités sont entraînées par leur poids. Les parois rigides des cavités extrêmes du corps poursuivent ainsi leur mouvement divergent pendant que les viscères qu'elles contenaient sont retenus par les adhérences au niveau du centre de courbure. Les organes décollés se trouvent bientôt en dehors des cavités naturelles sans que l'on puisse dire si c'est la cavité qui abandonne son contenu ou celui-ci qui quitte sa loge. Ce mécanisme est facilité

par la large ouverture des parois antérieures des cavités thoracique et pelvienne, ainsi que par leur aplatissement progressif (fig. 7).

On comprend ainsi que la vessie apparaisse étirée en longueur et que son sommet qui a contracté des adhérences se trouve au-dessus de l'ombilic. De même l'intestin terminal, fortement dilaté, est resté fixé très haut au niveau du paquet

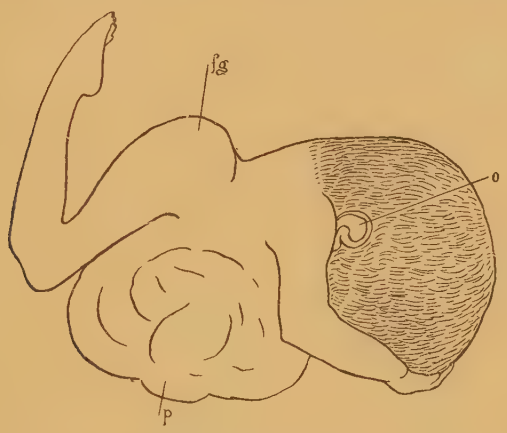

Fig. 7. — Représentation schématique du fœtus vu du côté gauche.
p = paquet viscéral — *fg* = fesse gauche — *o* = oreille gauche.

intestinal. L'utérus est aussi resté très haut placé, entre les reins. Les poumons et le cœur se trouvent, grâce au même mécanisme, en dehors de la cavité thoracique, en contact direct avec les viscères abdominaux.

Conclusions

1° Nous avons à faire à une *fente thoraco-abdomino-pelvienne avec défect partiel de la colonne vertébrale et de la moelle épinière.*

2° Cette fente et ce défect doivent être considérés comme les *conséquences d'un seul traumatisme* ayant frappé l'extrémité postérieure du corps de l'embryon avant la fin de la troisième semaine, c'est-à-dire avant que les plaques musculaires n'aient donné naissance à la « *membrana reuniens* ».

3° Ce traumatisme est représenté par *une chute que fit la mère* dans la troisième semaine de sa grossesse.

INDEX BIBLIOGRAPHIQUE

AHLFELD, Missbildungen des Menschen, 1880-82.

BECKER, Bauch-Blasengenitalspalte, *Inaug. Diss.*, Göttingen 1881.

BRABANDT, Fall von Monopodie und Hiatus abdominis, *Inaug. Diss.*, Leipzig 1896.

BUSCHAN, Über Hernia funic. umbil., *Inaug. Diss.*, Breslau 1887.

CRUVEILHIER, Traité d'anatomie pathol. du corps humain, Paris 1849.

DURAND, L'épispadias chez la femme, *Ann. de gynécol.*, 1895, t. XLIV.

ENDRES, Fall von angeborener Nabelhernie, *Inaug. Diss.*, Munchen 1897.

ERDL, Die Entwicklung des Menschen und Hühnchens im Eie, Leipzig 1845

FÖRSTER, Missbildungen, 1865.

GAST, Beitrag zur Lehre der Bauchblasengenitalspalte, *Inaug. Diss.*, Berlin 1884.

GEOFFROY SAINT-HILAIRE, Hist. génér. et partic. des anomalies, Paris 1832.

HALPERIN, Über die abnorme Krümmung der Wirbelsäule bei kongenitaler Spaltbildung der Leiberwand, *Inaug. Diss.*, Bern 1889.

Oscar HERTWIG, Traité d'embryologie, Paris 1900.

HIS, Anatomie menschlich. Embryonen, Leipzig 1880, 1882, 1885.

IESTER, Frucht mit Hirnbruch, Bauchbruch und amniotischen Verwachsungen, *Inaug. Diss.*, Königsberg 1892.

F. KERMAUNER, Die Morphologie der Missbildungen des Menschen und der Tiere, von Dr Ernst Schwalbe, III Teil, I Lief. Iena 1909, Fischer.

KOLLMANN, Entwicklung der Chorda dorsalis bei dem Menschen, *Anat. Anz.*, 1890. — Handbuch der Entwicklungsgeschichte des Menschen 1907.

KRUMREY, Fall von Encephalocele. Hiatus thorac et abdomin., *Inaug. Diss.*, Greiswald 1893.

H. LEBOUCQ, Recherches sur le mode de disparition de la chorde dorsale chez les vertébrés supérieurs, *Archives de Biologie*, vol. I, 1880.

LÖWENHEIM, Beitrag zur Kenntniss der Missbildungen mit Nabelschnurbruch, *Inaug. Diss.*, Berlin 1898.

MILNES-MARSHALL, Vertebrata Embryologie, London 1893, Smith Edler & Co.

OKEN, Preisschrift über die Entstehung und Heilung der Nabelbrüche. Landshut 1810.

RISCHPLER, Drei Fälle von Eventration. *Inaug. Diss.*, Marburg, 1898.

E. ROSENBERG, Uber der Entwicklung der Wirbelsæule des Menschen, *Morph. Jahrb.*, Bd. I, 1875.

Johanna SCHWENKE, Uber drei Fälle von Bauchspalt mit versch. Komplikationen, *Beiträge z. path. Anat. und z. allg. Pathol. begr.* von Ziegler. Bd LII, Heft III, Iena, Fischer.

STRUVE, Frucht mit Eventration, *Inaug. Diss.*, Königsberg, 1897.

TARUFFI, Storia della Teratologia, Bologna, 1894.

THÖRNER, Dreizehn Fælle von Nabelschnurbruch, *Inaug. Diss.*, Marburg 1873.

TIEDEMANN, Anatomie der kopflosen Missgeburten, Landshut 1813.

WIEDERSHEIM, Uber die Entwicklung des Schulter- und Beckengürtels. *Anat. Anz.*, IVe et Ve année, 1889-1900.

WILKE, Fall von Nabelschnurhernie, *Inaug. Diss.*, Königsberg 1890.